Centro Hospitalar e Universitário de Coimbra – Serviço de Imagem Médica

Director do Serviço: Prof. Doutor Filipe Caseiro Alves

AJR FOCUS ON:

Gadoxetate Disodium–Enhanced MRI of the Liver: Part 2, Protocol Optimization and Lesion Appearance in the Cirrhotic Liver

AJR:195, July 2010

Irene Cruite[1]
Michael Schroeder[1]
Elmar M. Merkle[2]
Claude B. Sirlin[1]

Célia Antunes
6/05/2013

Estrutura do artigo

- Introdução/Objectivos
- Farmacocinética e farmacodinâmica do Gd-EOB-DTPA na cirrose
- Optimização do protocolo para a fase de excreção hepato-biliar com Gd-EOB-DTPA no fígado cirrótico
- Detecção e caracterização das lesões em fígado cirrótico
- Sumário

Introdução

- RM – importante técnica de imagem na avaliação das alterações focais e difusas do fígado cirrótico

- Gd com propriedades extra-celulares – papel crítico no estudo do fígado cirrótico, na deteção e caracterização de lesões benignas e malignas, com base no seu **comportamento dinâmico** (vascular)

Introdução

- Limitações:
  - alterações não associadas a alterações vasculares
  - Características dinâmicas inespecíficas

- Contraste (Gd) com combinação de propriedades extracelulares e hepatobiliares

Gd-EOB-DTPA

Avalia **função hepatocelular**, para além do comportamento vascular

Introdução

- Fígado cirrótico → necessidade de modificar a técnica de aquisição das imagens e da sua interpretação, com o recurso deste contraste hepato-específico

Objectivos

- Rever as propriedades farmacocinética se farmacodinâmicas do Gd- EOB-DTPA no fígado cirrótico
- Discutir aspectos relevantes na optimização do protocolo para o estudo do fígado cirrótico
- Ilustrar características imagiológicas das lesões comuns no fígado cirrótico

Farmacocinética e farmacodinâmica do Gd-EOB-DTPA na cirrose

- <u>Cirrose estadio precoce ou compensada</u>
  - propriedades farmacocinética se farmacodinâmicas do Gd- EOB-DTPA ≈ fígado não cirrótico

- <u>Cirrose avançada ou descompensada</u>
  - 3 principais diferenças:
    - Diminuição e atraso do realce do parênquima hepático
    - Diminuição e atraso da excreção hepatobiliar do contraste
    - Prolongamento do realce vascular

Farmacocinética e farmacodinâmica do Gd-EOB-DTPA na cirrose

1. Diminuição e atraso do realce do parênquima hepático:
   - Realce parênquima na fase de excreção hepatobiliar no fígado cirrótico < fígado não cirrótico
   - Pico de > realce é mais tardio
     - Fígado não cirrótico – 20 minutos
     - Fígado cirrótico > 40 minutos

Intensidade do sinal hepático na fase de excreção hepato-biliar depende…

Gd –EOB-DTPA (bólus)

Captação hepatocitária

50%

OATP1

cMOAT

Eliminação biliar

Espaço intravascular

Espaço intersticial

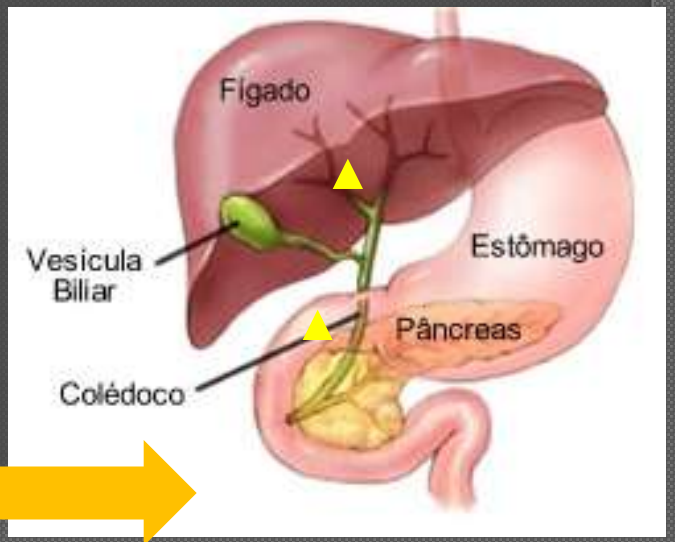

20min -2h

Farmacocinética e farmacodinâmica do Gd-EOB-DTPA na cirrose

1. Diminuição e atraso do realce do parênquima hepático:
   - Realce parênquima na fase de excreção hepatobiliar no fígado cirrótico < fígado não cirrótico
   - Pico de > realce é mais tardio
     - Fígado não cirrótico – 20 minutos
     - Fígado cirrótico > 40 minutos

<u>Mecanismos de transporte comprometidos</u>

✓redução de hepatócitos funcionantes

✓disfunção dos transportadores

Farmacocinética e farmacodinâmica do Gd-EOB-DTPA na cirrose

2. Diminuição e atraso da excreção hepatobiliar do contraste

A excreção biliar depende…

Gd –EOB-DTPA (bólus)

Captação hepatocitária

50%

OATP1

cMOAT

Eliminação biliar

Espaço intravascular

Espaço intersticial

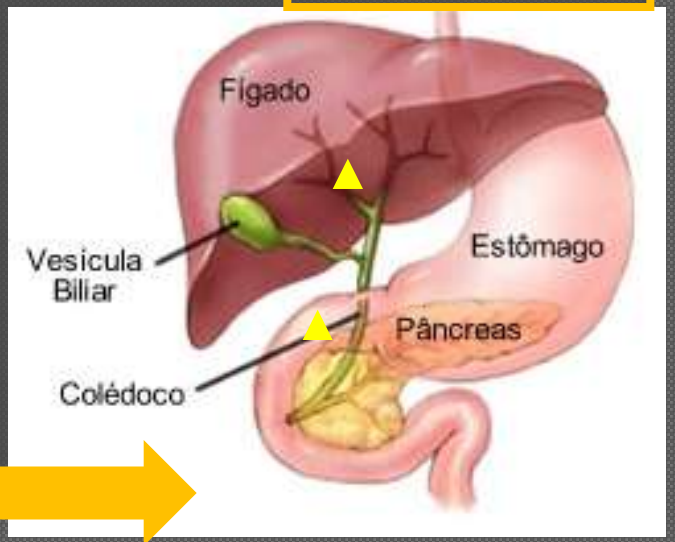

20min -2h

Farmacocinética e farmacodinâmica do Gd-EOB-DTPA na cirrose

2. Diminuição e atraso da excreção hepatobiliar do contraste

<u>Mecanismos de transporte comprometidos</u>

- ✓redução de hepatócitos funcionantes
- ✓disfunção dos transportadores

Farmacocinética e farmacodinâmica do Gd-EOB-DTPA na cirrose

3. Prolongamento do realce vascular

- Fígado não cirrótico: Intensidade de sinal das estruturas vasculares diminui rapidamente após o pico de realce, voltando ao sinal pré-contraste 10 min após a administração de Gd-EOB-DTPA (50% excreção biliar e renal)

- Fígado cirrótico – fase avançada ou colestase: excreção biliar do contraste comprometida → clearance vascular + lenta e tp de semi vida >! → **vasos hiperintensos por mais tp**!!!
  !IR concomitante

Pico de realce das veias hepáticas e portal é + **curto** e de **< intensidade** comparativamente ao Gd não específico
→ ↓ S detecção de oclusão venosa

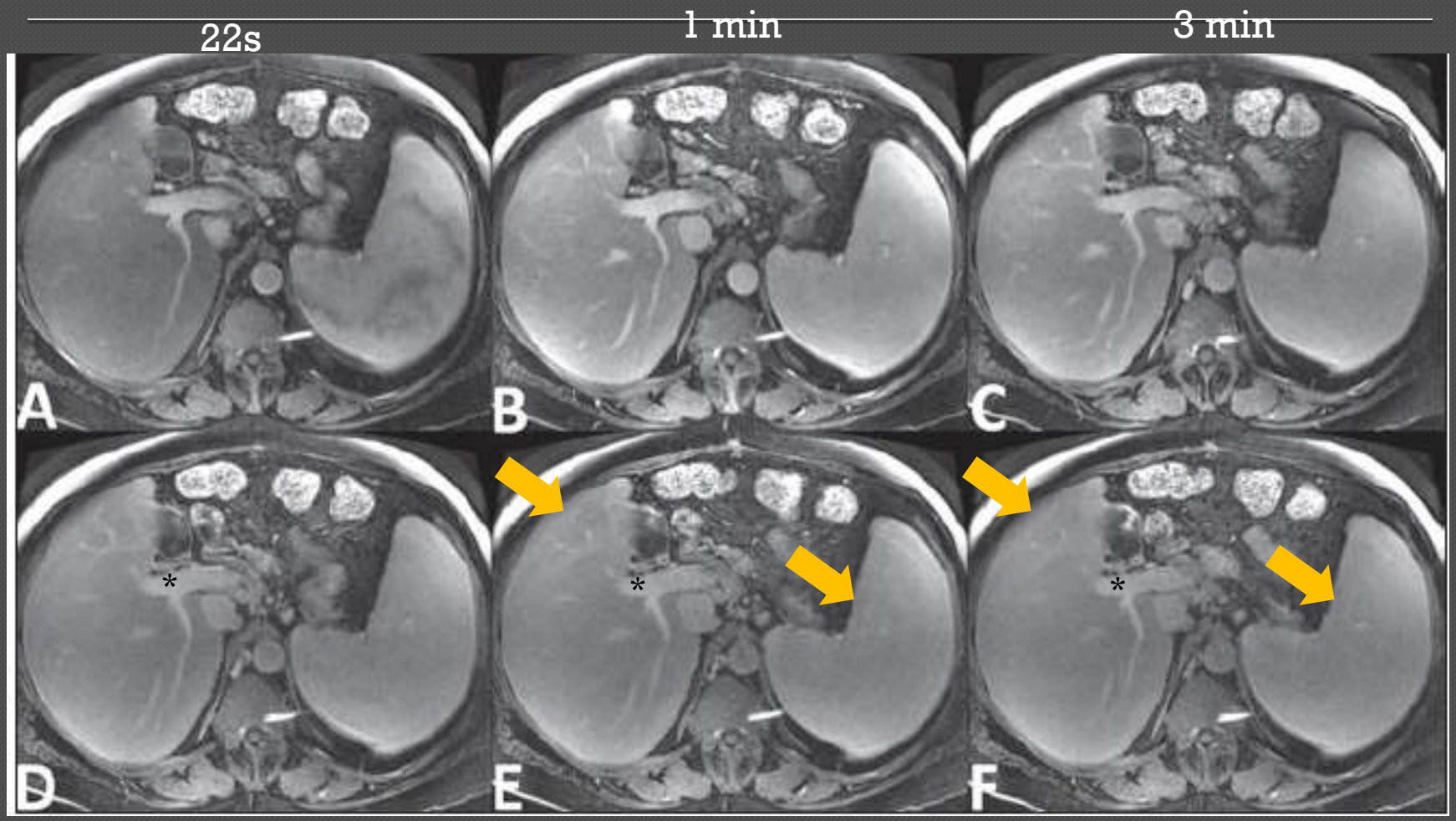
22s
1 min
3 min
A
B
C
D
E
F
*
*
*
14 min
20 min
32 min

Optimização do Protocolo para a fase de excreção hepato-biliar com Gd-EOB-DTPA no fígado cirrótico

- **Fase arterial** – ponto chave para a detecção de CHC e DD com nódulos hepatocelulares benignos

  - ✓ Intensidade de sinal dos vasos no estudo dinâmico

    Gd-EOB-DTPA < Gd não hepato-específico

  - ✓ Dose aprovada: 0,025 mmol/Kg (1/4 dose recomendada para o Gd não hepato-específico)

    → janela de tempo para o pico de perfusão arterial + curta → difícil selecção do "delay" para a sua aquisição

    → < S na detecção de CHC hipervasculares, apesar do maior tp relaxamento T1

Optimização do Protocolo para a fase de excreção hepato-biliar com Gd-EOB-DTPA no fígado cirrótico

- Estudo arterial multifásico
- Prolongar o tp de bolus de contraste através da diluição do contraste ou ↓ tx de injecção
- Uso de maiores doses (0,035-0,05 mmol/kg ↔ 50 a 100% > dose recomendada)
  - Maior custo
  - Prolonga janela de tempo para o pico de perfusão arterial
  - Aumenta o grau de realce das lesões hipervasculares → ?
  - Aumenta intensidade de realce das veias intra-hepáticas → ?
  - Aumenta grau de realce do parênquima na fase hepato-biliar

Optimização do Protocolo para a fase de excreção hepato-biliar com Gd-EOB-DTPA no fígado cirrótico

- Aumentar o "delay" para a aquisição da fase de excreção hepato-biliar
  - Delay > 20 min….impraticável…+ estudos….

- Na instituição dos autores – uso de Gd-EOB-DTPA no fígado cirrótico:
  - Inicialmente, em casos problema
  - Actualmente, de forma rotineira, excepto:
    - Avaliação da permeabilidade vascular
    - Avaliação de doença residual ou recidiva após RFA
    - Bil > 3 mg/dl

Gd não hepato-específico

Optimização do Protocolo para a fase de excreção hepato-biliar com Gd-EOB-DTPA no fígado cirrótico

- Protocolo
  - Localizer multiplanar
  - Estudo pré CIV:
    - T2 SSFSE 2D no plano coronal
    - T1 GRE 2D em fase e oposição de fase, no plano axial
    - Sequências fortemente ponderadas em T2 para CPRM, se indicado
    - T1 GRE FS 3D

Optimização do Protocolo para a fase de excreção hepato-biliar com Gd-EOB-DTPA no fígado cirrótico

- Estudo dinâmico -T1 GRE FS 3D:
  - Dose de Gd-EOB-DTPA :
    - FR normal: **10 ou 20 ml**, arredondada consoante o peso do doente
    - TFG < 60 ml/min, ajustada ao peso e sem arredondamentos
  - Taxa de injeção: 1 ml/s + 20 ml de SF a 2ml/s

  - Fase arterial dupla, consecutiva, numa só apneia:
    - aos 20 e 30 s , com factor de aceleração 1,5-2
  - Fase portal
    - 15 a 30 s após término da fase arterial
  - Fase tardia
    - 2-3 min após injecção de contraste
  - T1 GRE FS 3D no plano coronal

Optimização do Protocolo para a fase de excreção hepato-biliar com Gd-EOB-DTPA no fígado cirrótico

- Estudo ponderado em difusão
- T1 3D GRE FS plano axial, de forma sequencial até os ductos biliares principais realçarem intensamente ou até pelo menos 30 min após administração do contraste

Detecção e caracterização das lesões em fígado cirrótico

- Dificuldades no fígado cirrótico

Distúrbios do fluxo sanguíneo por disrupção progressiva da normal anatomia e fisiologia vascular

- CHC bem diferenciados podem ser perfundidos por sg portal → iso ou hipointensos em fase arterial
- Tecido hepático cirrótico benigno com vascularização alterada→ hiperintenso em fase arterial
- Efeito de lavagem – difícil de avaliar em lesões hipervasculares < 2 cm

Detecção e caracterização das lesões em fígado cirrótico

- Ajuda do Gd-EOB-DTPA – fase hepato-biliar
  - Detectar CHC hipo ou iso-vasculares
  - Caracterizar lesões hipervasculares com comportamento inespecífico nas restantes fases do estudo dinâmico

  - Interpretação
    - em conjunto com as fases antes CIV e do restante estudo dinâmico
    - de acordo com dimensões da lesão

Parênquima hepático cirrótico

Cirrose fase inicial
ou
compensada

Cirrose fase avançada
ou
descompensada

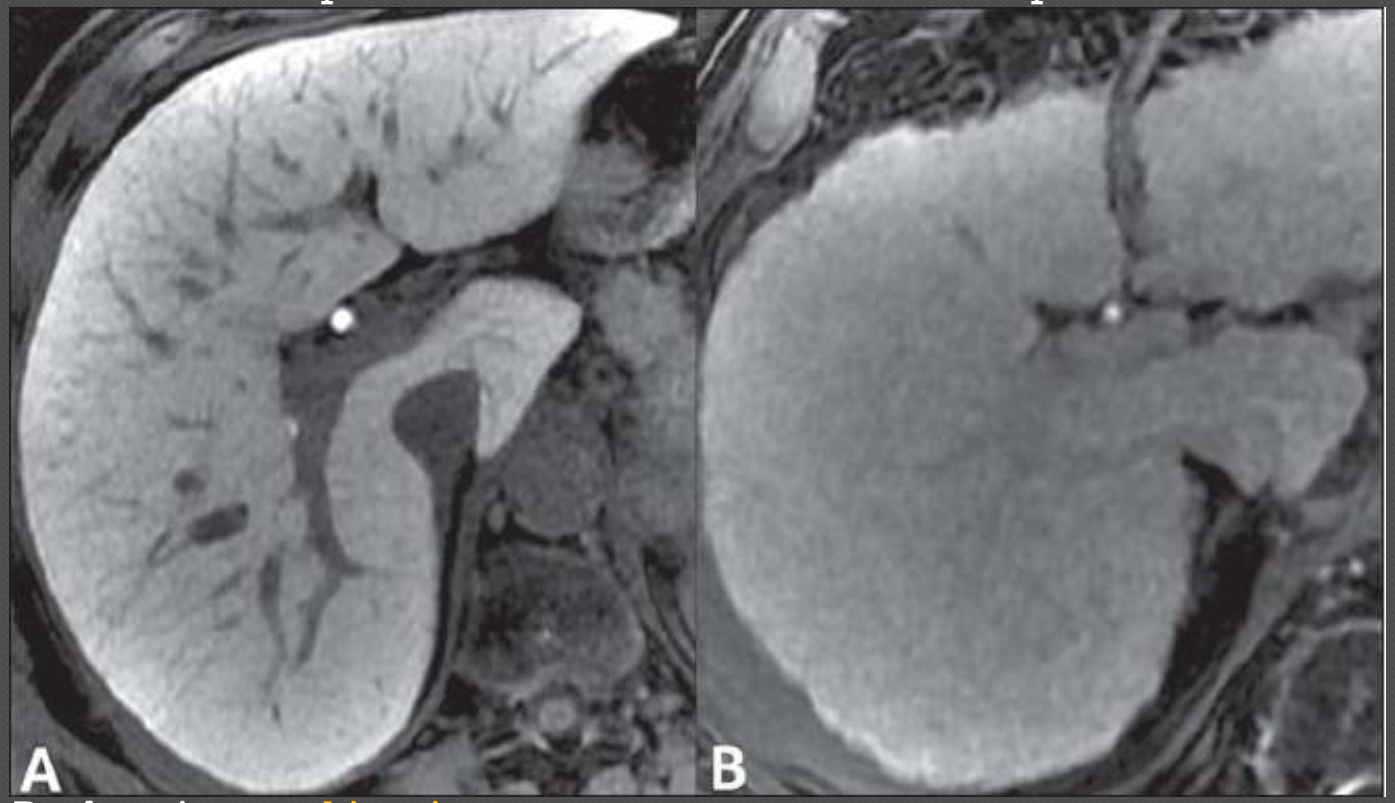

Parênquima hiperintenso e heterogéneo – tamanho nos nódulos hepatocelulares e septos fibrosos

Parênquima = vasos= ductos biliares – sinal intermédio

Parênquima hepático cirrótico

Normal Reticulação fina Reticulação grosseira Heterogeneidade

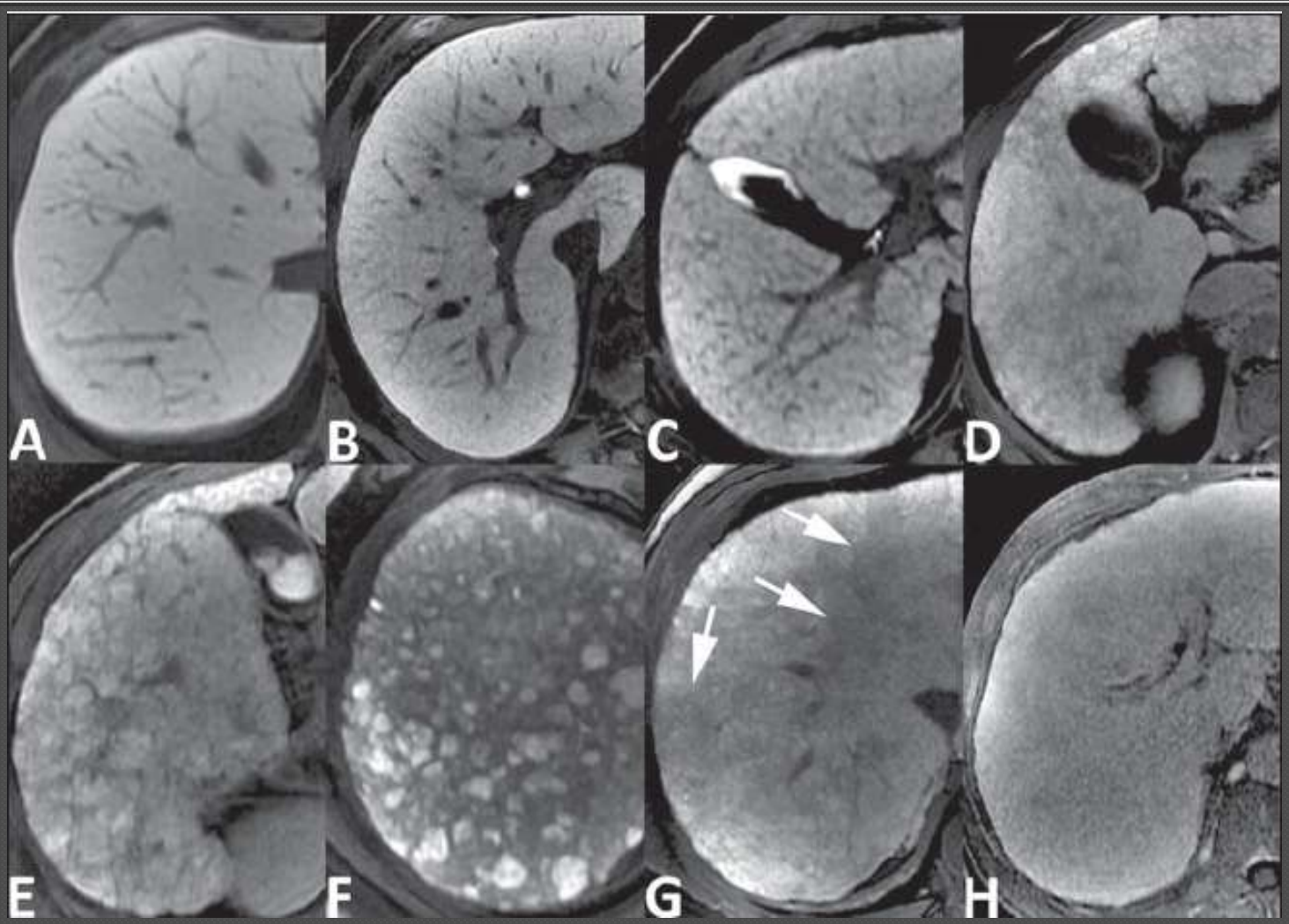

Nódulos hiperintensos Fibrose confluente "Incaracterístico"

Parênquima hepático cirrótico

1 A

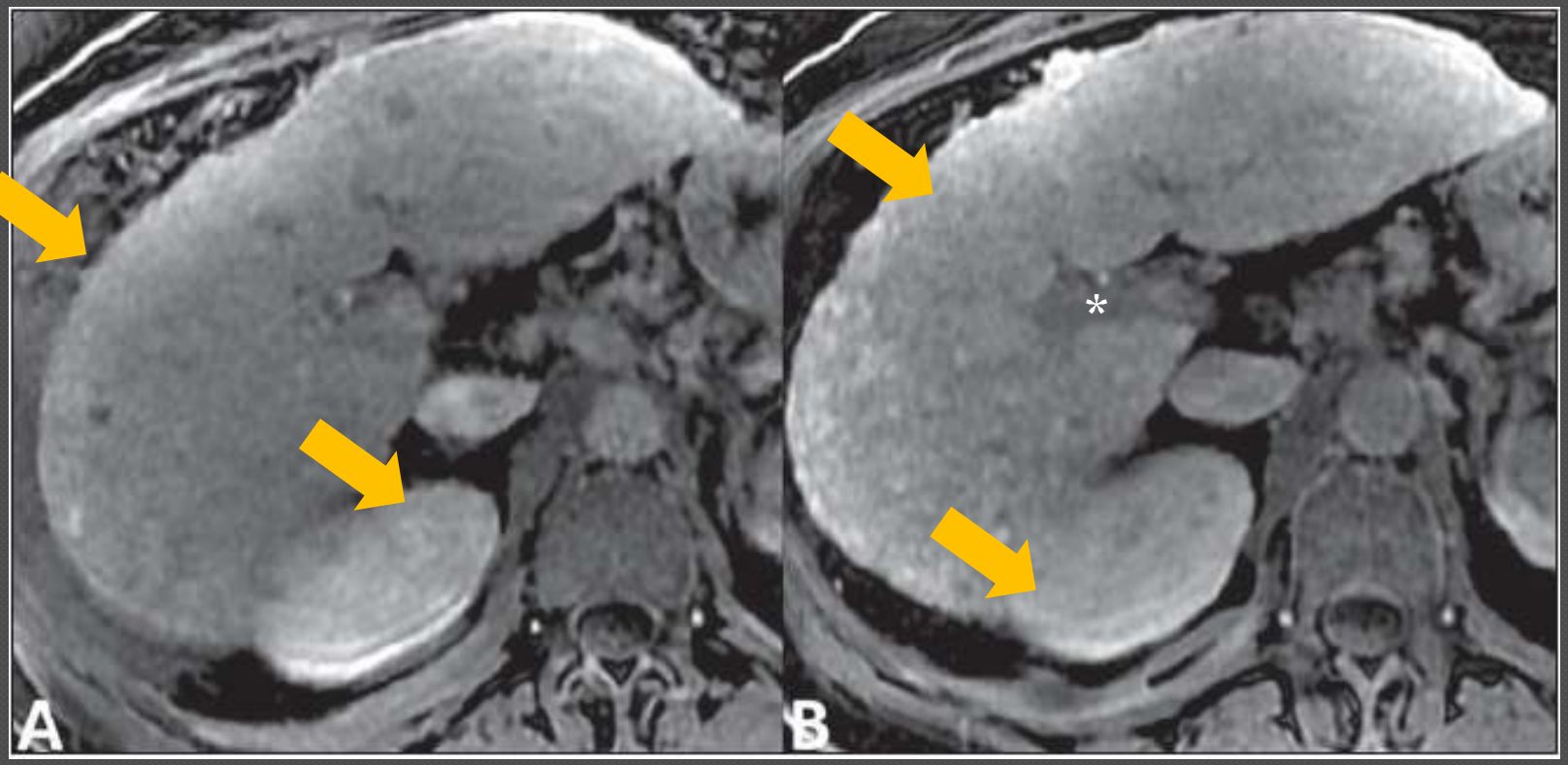

Cirrose alcoólica descompensada
MELD > 30

Cirrose alcoólica compensada
MELD < 10

Parênquima hepático cirrótico

- Variabilidade de realce do parênquima hepático cirrótico e a sua heterogeneidade podem dificultar a deteção e caracterização de nódulos na fase hepato-biliar

- Biomarcador da doença hepática difusa?
  - Tsuda et al. – estudo com animais – análise quantitatva da captação hepática de Gd-EOB-DTPA → avaliação não invasiva da função hepática segmentar e de fibrose na fase pré-cirrótica

CHC

- Precursor: nódulo displásico
- Formas:
  - Solitária – 50%
  - Multifocal – 40%
  - Difusa - < 10%

- 80-90% hipervasculares
  - Maioria → lavagem na fase portal e/ou tardia
  - Minoria → sem lavagem, tornando-se isointensos nas fases subsequentes e eventualmente com anel de hiper-realce em fase tardia (> 5 min) - cápsula

CHC

- 10 a 20 % hipovasculares
  - Maioria → pequenas dimensões e bem diferenciados
  - Minoria → pc diferenciados e infiltrativos

- Gd-EOB-DTPA
  - Lavagem ocorre mais precocemente porque o parênquima hepático vai realçando progressivamente
  - Não captam contraste → hipointensos e melhor delimitados na fase hepatobiliar → melhora detecção

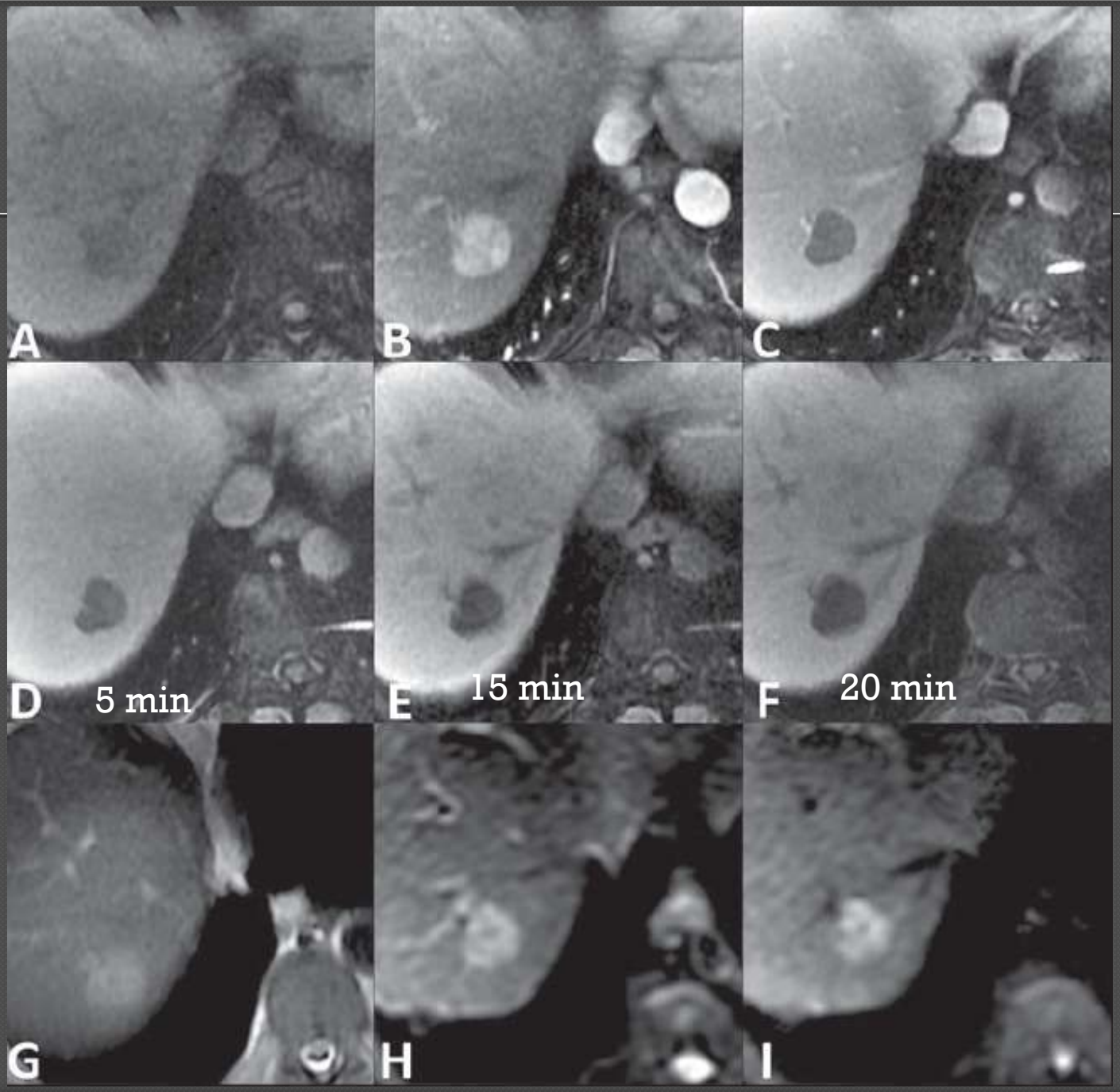
A
B
C
D
5 min
E
15 min
F
20 min
G
H
I

2,5 a 8,5 % dos CHC captam paradoxalmente Gd-EOB-DTPA na fase hepato-biliar → iso a hiperintensos

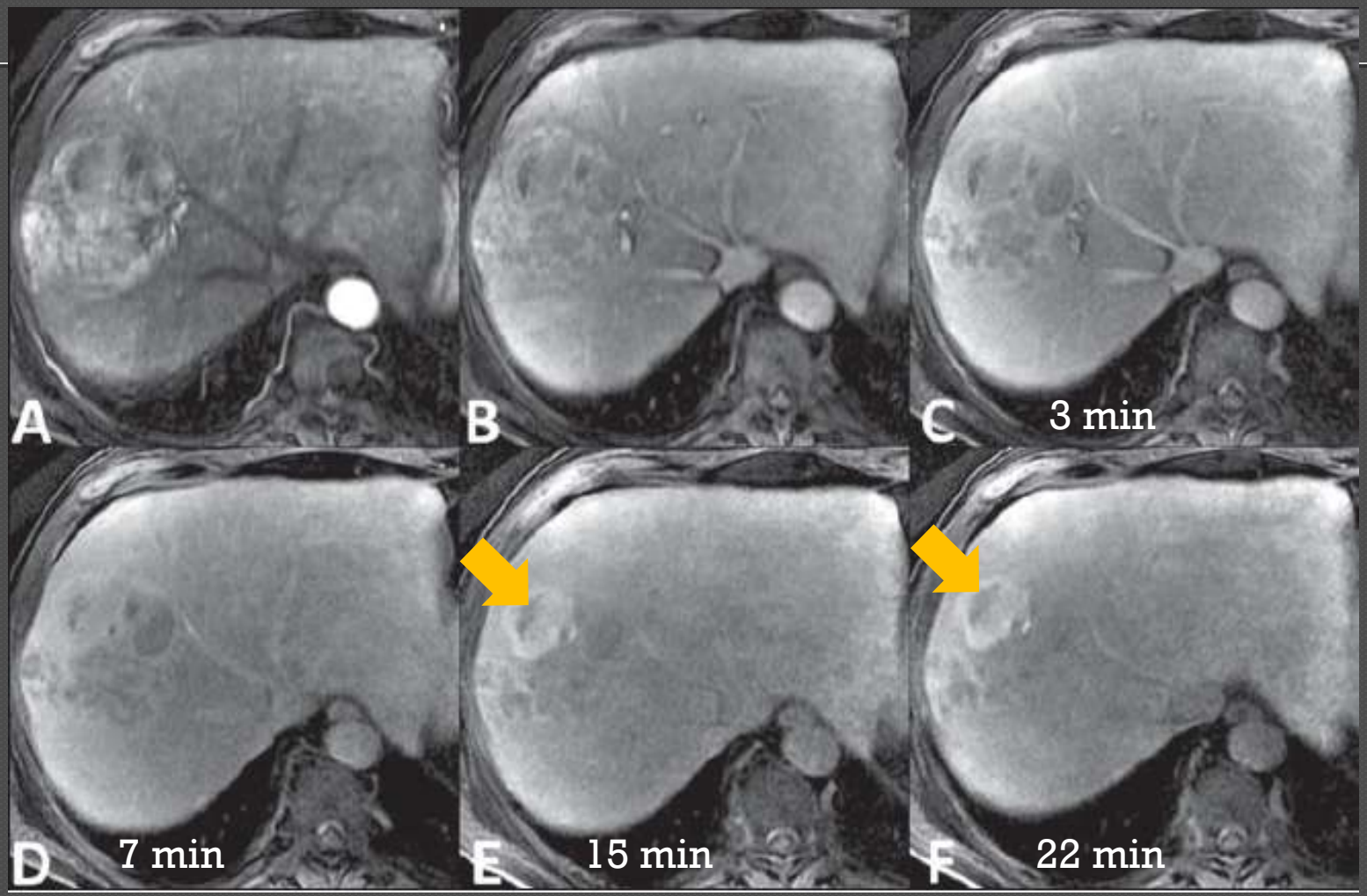

Estudos recentes não mostram correlação com grau de diferenciação tumoral… mas sim com a expressão de receptores OATP1B3…

Nódulos displásicos e regenerativos

- Nódulos regenerativos
  - Proliferação hepatocelular focal contendo um ou mais tractos portais e rodeada por septos fibrosos
  - Micro (≤ 3mm) ou macro (> 3 mm) nodulares
  - Suprimento portal dominante

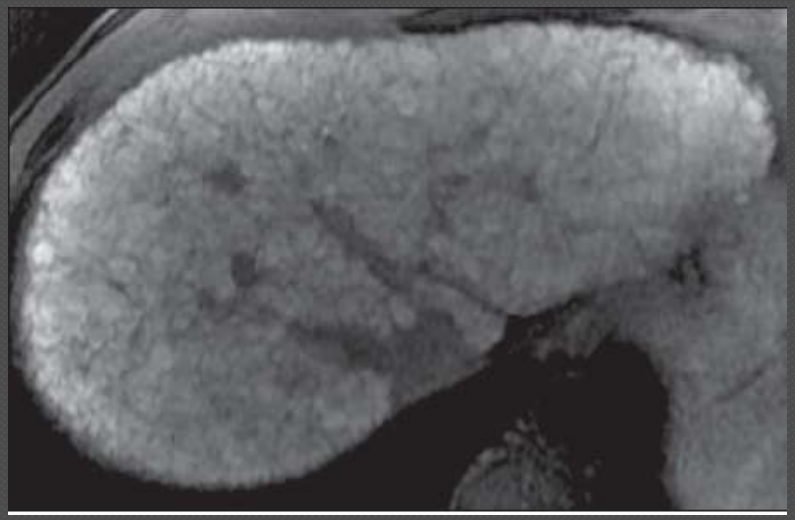

- Gd-EOB-DTPA
  - Captam e excretam o contraste porque hepato-funcionantes → isointensos

Nódulos displásicos e regenerativos

- Nódulos displásicos
  - Têm origem nos nódulos regenerativos e contem hepatócitos atípicos, mas sem critérios histológicos de malignidade
  - 15-25% dos fígados cirróticos
  - Baixo ou alto grau, dependendo do grau de diferenciação
    - Alto grau são pré-malignos → degenerescência < 4 M
    - Significado clínico pc claro → guidelines não defendem atitude agressiva
  - Suprimento portal dominante
  - Alto grau – hipervasculares e com redução da expressão de transportadores → < captação hepatocitária de Gd-EOB-DTPA → simulam CHC!!!!

Gd-EOB-DTPA

- Capacidade de captação de contraste mas não de excreção → nódulos hiperintensos, homogéneos ou heterogéneos, por colestase
- Perda da capacidade de captação de contraste → hipointensos → DD com CHC…
- Nódulo dentro de nódulo

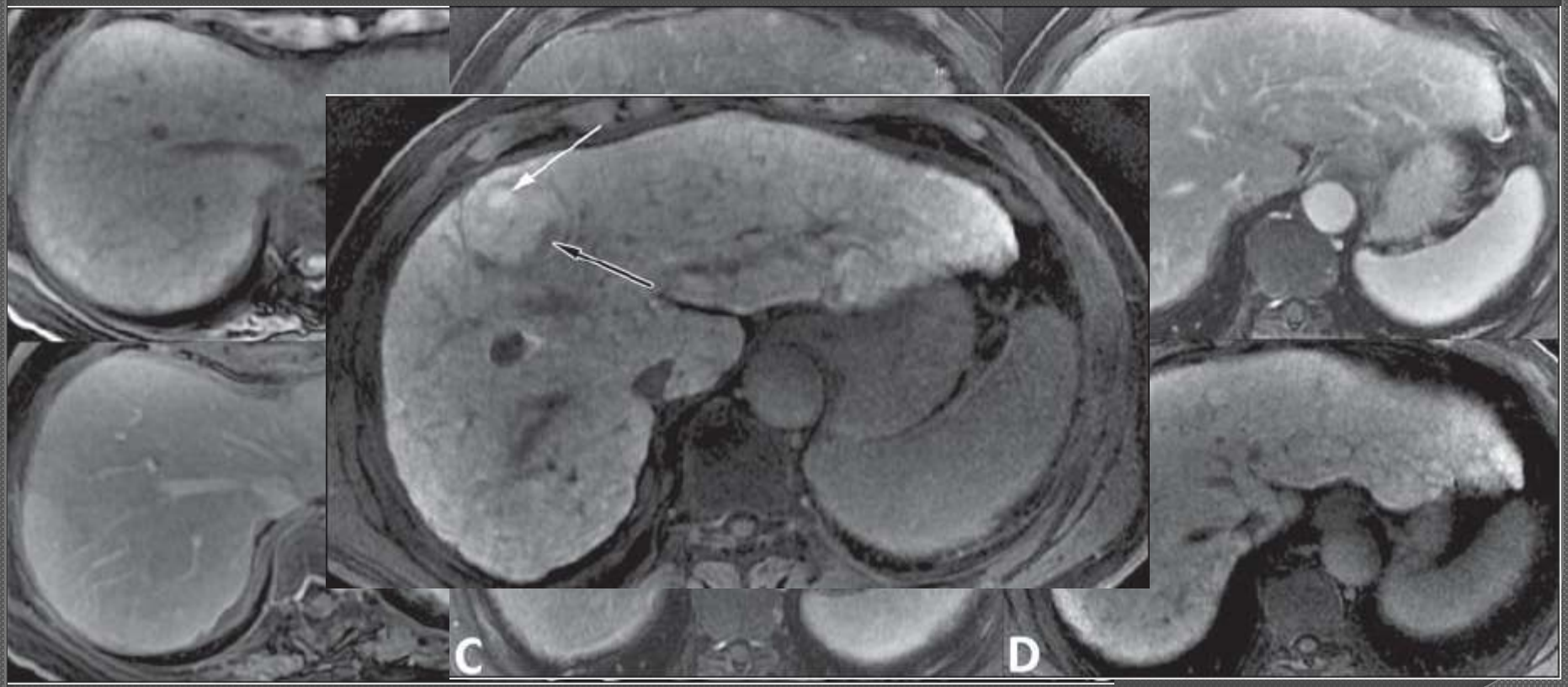

Fibrose

- Aspectos:
  - Rede de septos fibrosos de espessura variável a rodear nódulos hepatocelulares
  - Fibrose focal confluente
- Gd-EOB-DTPA:
  - Hipointenso em fase hepato-biliar

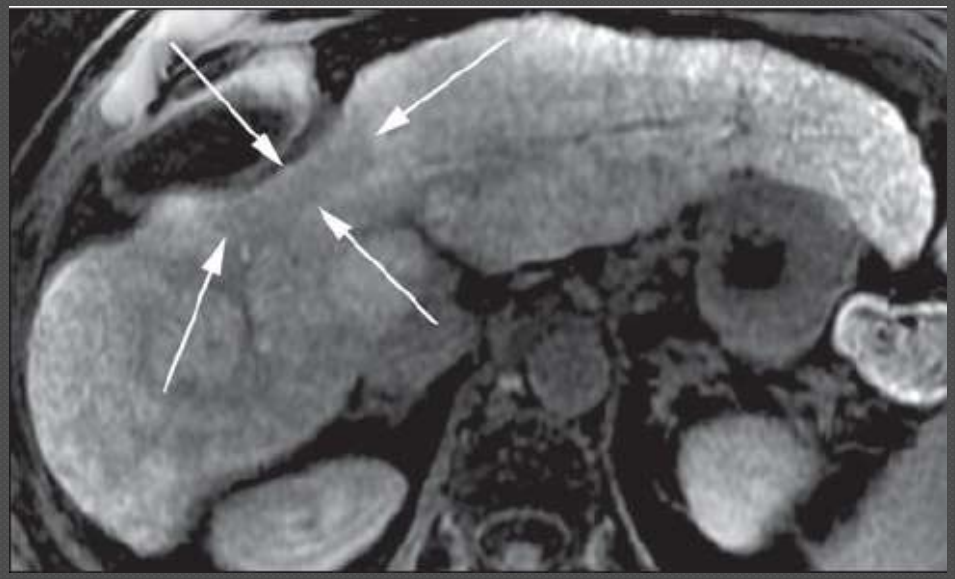

✓ Morfologia em cunha e com base capsular
✓ Atrofia parenquimatosa e retração capsular
✓ Localização: segmentos anterior e medial

Pseudolesões arteriais

- 72 a 87% das lesões hipervasculares no fígado cirrótico
  - Shunt arterio-portal
  - Fístula arterio-portal +/- pseudoaneurismas (pós biópsia)

- DD CHC
  - Podem ser isointensos na fase tardia se mantem algum suprimento portal… → ausência de lavagem não exclui DG
  - Lavagem difícil por vezes de avaliar no fígado cirrótico

Pseudo-lesões arteriais

- Oclusão/compressão da veia porta ou oclusão focal de um ramo porta intra-hepático distal
- Localização periférica
- Morfologia em cunha (menos frequente: nodular)
- Sem efeito de massa
- Distribuição segmentar ou lobar

- Gd-EOB-DTPA
  - Iso ou hipointenso
  - Pseudoaneurisma segue sinal dos vasos intra-hepáticos (hipointenso em hepatobiliar)

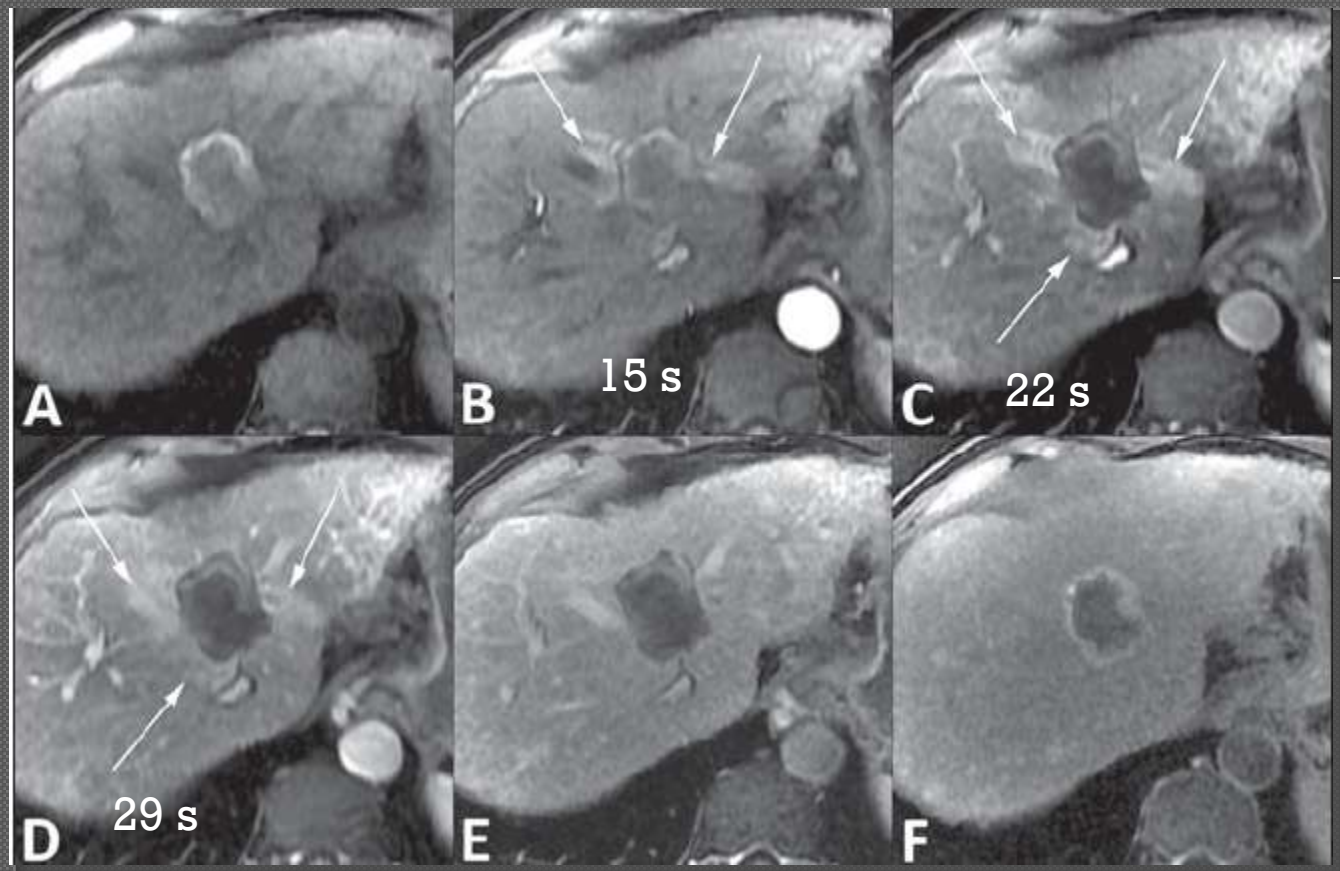

Alteração da perfusão após TACE

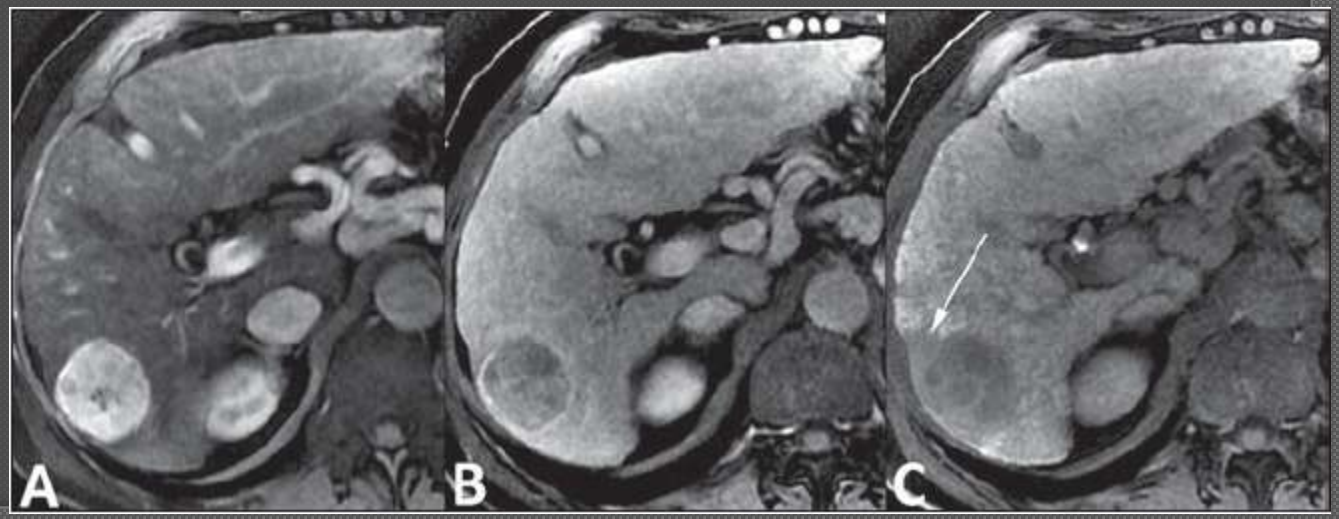

TABLE 1: Proposed Algorithm for Assessment of Liver Lesions in Cirrhotic Liver Using Gd-EOB-DTPA

	T2 Weighted	T1-Weighted Precontrast	Arterial Phase	Hepatocyte Phase
Simple cyst				
Hemangioma				
Benign (e.g., RN)				
Benign (e.g., DN)				
Probably benign (e.g., DN)				
Probably benign (e.g., DN)				
Probably HCC (early)				
Definitely HCC				
Probably HCC (hypovascular)				
Confluent fibrosis				

Benignas

Displásico

Malignas

Sumário

- Gd-EOB-DTPA fornece informação diagnóstica quanto ao suprimento vascular e função hepatocelular das lesões, ajudando na sua detecção e caracterização.

- Nódulos regenerativos, displásicos e CHC constituem um espectro de lesões com progressiva desdiferenciação
  - Difícil o DD com base nas suas características vasculares

Sumário

- A fase hepato-biliar com Gd-EOB-DTPA
  - Ajuda na diferenciação entre nódulos benignos (regenerativos e displásicos) e CHC, já que os primeiros geralmente captam o contraste, contrariamente ao CHC
  - Permite melhor avaliação e caracterização das pseudolesões hipervasculares e das áreas hipervasculares peri-tumorais.

Sumário

- Protocolos optimizados e critérios DG para lesões em fígado cirrótico necessitam de ser desenvolvidos

- O desempenho diagnóstico da RM com Gd-EOB-DTPA para o CHC e o seu estadiamento precisa de ser comparado com o desempenho da RM com Gd inespecífico e TC.